REVISTA SAÚDE.COM
ISSN 1809-0761
Vol 22, Nº 3, 2026, 156-169
DOI: 10.22481/rsc.v22i2.17035
Artigo de Revisão | Review Article

Síntese de evidências atuais sobre a saúde bucal de crianças com microcefalia causada pelo zika vírus

Igor Ferreira Borba de Almeida[1] **Referson Melo dos Santos**[2]
[1]Universidade Federal do Recôncavo da Bahia– Brasil.
[2]Universidade Estadual de Feira de Santana– Brasil.
*Autor de correspondência: borbadealmeidaigor@gmail.com

PALAVRAS-CHAVE:
Microcefalia
Saúde Bucal
Erupção Dentária
Vírus Zika

RESUMO

O objetivo deste estudo foi realizar uma revisão integrativa da literatura científica sobre a saúde bucal de crianças com microcefalia, identificando os principais problemas bucais. Foi realizada uma busca sistemática nas bases de dados PubMed, Lilacs e Scielo. Após a aplicação dos critérios de inclusão, um total de 10 artigos foram selecionados para análise. A análise dos 10 estudos selecionados revelou que, na base de dados Lilacs, todos os artigos foram escritos no Brasil, sendo apenas 01 no idioma inglês e todos os outros em português. Já na base de dados Pubmed, apena 01 artigo publicado no Brasil e todos os outros no exterior, destaca-se, ainda que todos os artigos foram publicados no idioma inglês. Esta revisão sintetizou os principais achados em relação à saúde bucal de crianças com microcefalia causada pelo Zika Vírus, sendo que o atraso na erupção dentária, agenesia, as dificuldades de motricidade orofacial, problemas oclusais e dificuldades de higienização com acúmulo de biofilme destacam a necessidade de cuidados preventivos e de um acompanhamento especializado. A educação dos cuidadores e a articulação entre as equipes de saúde são fundamentais para garantir uma melhor qualidade de vida para essas crianças, prevenindo complicações bucais e melhorando sua saúde geral.

KEYWORDS:
Microcephaly
Oral health
Tooth eruption
Zika virus

ABSTRACT

This study aimed to conduct an integrative review of the scientific literature on the oral health of children with microcephaly associated with Congenital Zika Syndrome, identifying the main oral conditions and challenges reported in the available evidence. A systematic search was performed in the PubMed, LILACS, and SciELO databases. After applying the predefined inclusion and exclusion criteria, ten studies were selected for analysis. Among the studies retrieved from the LILACS database, all were conducted in Brazil, with only one published in English and the remaining studies published in Portuguese. In contrast, among the studies indexed in PubMed, only one was conducted in Brazil, whereas the others originated from different countries and were all published in English. The synthesis of the available evidence demonstrated that children with microcephaly secondary to Congenital Zika Syndrome commonly present delayed tooth eruption, dental agenesis, impaired orofacial motor function, occlusal abnormalities, and difficulties in maintaining adequate oral hygiene, leading to increased dental biofilm accumulation. These findings highlight the need for early, continuous, and specialized dental care, with a strong emphasis on preventive strategies and oral health promotion. Furthermore, caregiver education and effective interdisciplinary collaboration among healthcare professionals are essential to reducing the risk of oral complications, improving overall oral health, and enhancing the quality of life of these children.

SUBMETIDO: 25 de junho de 2025 | **ACEITO:** 27 de julho de 2026 | **PUBLICADO:** 30 de setembro de 2026
© REVISTA SAÚDE.COM 2026. Este artigo é distribuído sob uma Licença Creative Commons Attribution 4.0 International License

Introdução

A microcefalia é uma condição neurológica que resulta em um tamanho craniano significativamente abaixo da média esperada para a faixa etária e o sexo da criança. As causas da microcefalia podem ser genéticas, infecciosas (como a infecção pelo vírus Zika), ambientais ou relacionadas a complicações durante a gestação. Crianças com microcefalia geralmente enfrentam deficiências cognitivas, motoras e sensoriais, que podem afetar o desenvolvimento da saúde bucal de maneiras diversas[1,2].

No contexto brasileiro, após avanços de pesquisas e especulações entre o nexo causal, em 2016, foi confirmada a relação entre a infecção do Zika Vírus (ZV)em gestantes e a ocorrência de anormalidades graves no recém-nascido que contraiu o vírus. A essa infecção no bebê dá-se o nome de Síndrome Congênita do Zika Vírus (SCZ)[3].

Destaca-se que, mesmo com todos os esforços dos gestores das redes de atenção à saúde no país, para limitar a transmissão do ZV, o Ministério da Saúde do Brasil informa que no período de 2015 a 2023, foram notificados 22.251 casos suspeitos, dos quais 3.742 (16,8%) foram confirmados para alguma infecção congênita. Do total de confirmados, 1.828 (48,9%) foram classificados com SCZ – sendo que 1.380 (75,5%) ocorreram na Região Nordeste. Para o ano de 2023, 684 casos foram notificados, representando um aumento de 66% em relação ao ano anterior[4].

Nesta perspectiva, no campo da saúde bucal, estudos indicam que essas crianças apresentam dificuldades na realização de tarefas de autocuidado, como a higiene bucal, devido ao comprometimento motor e cognitivo. Além disso, a erupção dentária pode ser retardada, e a ocorrência de cáries, doenças gengivais e problemas oclusais - sobretudo a mordida aberta anterior - é mais frequente. A saúde bucal, muitas vezes negligenciada nesse contexto, requer atenção específica para evitar complicações que possam impactar a qualidade de vida dessas crianças e de suas famílias[5].

Baseado nas premissas acima apresentadas e na baixa produção de artigos, faz necessária estudos de revisão da literatura para sintetizar as principais evidências sobre a temática. O objetivo deste estudo foi realizar uma revisão

integrativa da literatura científica sobre a saúde bucal de crianças com microcefalia, identificando os principais problemas bucais.

Material e Métodos

Trata-se de um estudo do tipo revisão integrativa da literatura, a partir de uma busca sistemática nas bases de dados *PubMed, Lilacs e Scielo*. O período de busca abrangeu os últimos seis anos (2019-2024) – compreendendo o início dos casos de microcefalia causados pelo Zika Vírus no Brasil. Para esta pesquisa, utilizou-se a estratégia de busca com os seguintes descritores: (saúde bucal) AND (microcefalia) AND (síndrome congênita Zika) e seus correspondentes em inglês.

A seleção dos artigos foi feita com base nos seguintes critérios de inclusão: (1) estudos primários (artigos originais) ou de série de casos, (2) artigos publicados em português, inglês ou espanhol, e (3) estudos que discutiram os problemas de saúde bucal no grupo de crianças com microcefalia.

Excluíram-se artigos que abordavam apenas outras condições neurológicas não relacionadas à microcefalia ou que não incluíam dados específicos sobre saúde bucal e aqueles estudos que não estavam disponíveis na íntegra para leitura.

Após a aplicação dos critérios de inclusão, um total de 10 artigos foram selecionados para análise. A avaliação dos estudos seguiu uma análise qualitativa, extraindo-se informações sobre os tipos de problemas bucais mais prevalentes. A imagem abaixo (Figura 1) mostra o quantitativo de artigos em cada base de dados.

Figura 1. Fluxograma mostrando o quantitativo de artigos encontrados em cada base de dados

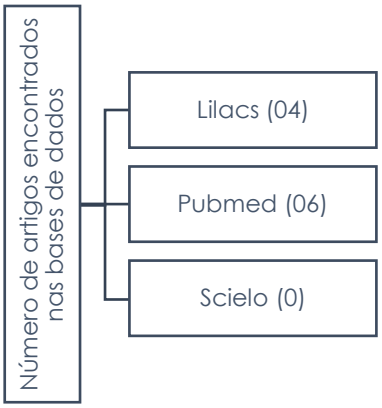

Fonte: autoria própria

Resultados

A análise dos 10 estudos selecionados revelou que, na base de dados *Lilacs*, todos os artigos foram escritos no Brasil, sendo apenas 01 no idioma inglês e todos os outros em português. Já na base de dados *Pubmed*, apena 01 artigo publicado no Brasil e todos os outros no exterior, destaca-se, ainda que todos os artigos foram publicados no idioma inglês. Os quadros 1 e 2 apresentam as principais informações das duas bases de dados.

Quadro 1. Principais informações sobre os artigos encontrados na base de dados *Lilacs*.

Título do artigo	Ano e país de origem	Principais achados orais
Condição clínica e imunológica da cavidade bucal de crianças com síndrome congênita associada à infecção pelo Vírus Zika	2023[6] Brasil	a) Crianças com CZS apresentaram maior prevalência de salivação aumentada (88%), biofilme (83%) e bruxismo (73%). b) 92.1% das crianças apresentaram alguma condição oral, com 100% das crianças com CZS apresentando ausência de selamento labial e má oclusão.

Achados orais em crianças com síndrome congênita do Zika: uma série de casos	2020[3] Brasil	a) Biofilme visível (66,6%), bruxismo (58,3%), erupação dentária tardia (58,3%), palato estreito e profundo (41,6%), hiperplasia gengival (41,6%)
Uso de medicamentos por bebês com microcefalia causada por Infecção congênita pelo vírus Zika e implicações para a saúde bucal	2020[5] Brasil	a) uso contínuo de medicamentos contendo açúcar na composição b) Mialgia, boca seca, vômitos, disgeusia, mudanças no paladar, dificuldade em falar, sialorreia, trismo, edema em lábios, orofaringe e mucosa oral.
Avaliação da saúde bucal de crianças com microcefalia atribuída à infecção congênita pelo Zika vírus	2020[7] Brasil	a) atraso na erupção dos dentes (41,1%); agenesia (14,7%); cistos de erupção (23,5%); bruxismo (64,7%); sangramento gengival (55,8%); mordida aberta anterior (47%) e palato ogival (64,7%).

Fonte: autoria própria

Quadro 2. Principais informações sobre os artigos encontrados na base de dados *PubMed*.

Título do artigo	Ano e país de origem	Principais achados orais
Alterações clínicas e acústicas da deglutição em crianças expostas ao Zika vírus durante a gravidez em uma coorte no Amazona, Brasil: um estudo de série de casos	2023[8] Suiça	Todas as crianças com microcefalia apresentaram alterações na motricidade oral, principalmente nos lábios e bochechas. Outras alterações foram na qualidade vocal, palato duro e palato mole.

Características craniofaciais e dentárias em crianças de 3 a 5 anos com síndrome congênita do Zika	2023[9] Brasil	Prognatismo maxilar, terços faciais alterados, linha pupilar assimétrica, bruxismo (p = 0,006), mordida aberta profunda e anterior e relação molar decidual distal (p = 0,031).
A gravidade da microcefalia associada ao vírus Zika pode afetar a erupção dos dentes decíduos e as estruturas orofaciais?	2023[10] Inglaterra	(30%) das crianças apresentaram alteração na sequência de erupção dentária, (50,0%) apresentavam atraso na erupção e a média de dentes cariados foi de 2,3. As alterações orofaciais mais identificadas foram hábito de ranger os dentes (65,0%), mastigação difícil (50,0%) e sucção não nutritiva (50,0%).
Primeiros casos de oligodontia como manifestação da síndrome congênita do vírus Zika	2022[11] Estados Unidos	a) um menino de 3 anos, tinha 12 ausências dentárias; b) um menino de 5 anos, apresentava 15 dentes ausentes
Manifestações orais da infecção congênita pelo vírus Zika em crianças com microcefalia: série de casos de acompanhamento de 18 meses	2022[12] Estados Unidos	Alteração na sequência de emergência dentária foi observada em 41,1% (n = 14). O exame radiográfico demonstrou agenesia dentária (14,7% n = 5). Alterações no desenvolvimento dentário (38,2%, n = 13), defeitos de esmalte (14,7%, n = 5), cistos/hematomas de erupção (23,5%, n = 8), sangramento gengival (55,8%, n = 19), palato estreito e bruxismo (64,7%, n = 22) também foram observados.
Desfecho orais e maxilofaciais em crianças com microcefalia	2021[13] Inglaterra	A forma de palato estreito, projeção anterior da língua, escape oral e erupção tardia do primeiro dente foram significativamente mais

associada à síndrome congênita do Zika.		presentes no grupo com microcefalia/CZS.

Fonte: autoria própria

Discussão

O Zika Vírus (ZIKV) foi identificado pela primeira vez no ano de 1947, em primatas da floresta Zika, em Uganda, por isso a sua denominação, sendo que após cinco ano foi relata infecção em humanos[14,15].

Diversas formas de introdução do ZIKV no Brasil foram levantadas, desde a realização da Copa do mundo de 2014 até o Campeonato Mundial de Elite e Sprint, que incluiu competidores dos quatro países do Pacífico onde o vírus estava circulando, mas que foi realizado longe dos estados que identificaram os primeiros casos no país, como Bahia e Rio Grande do Norte. Além disso, destaca-se que que o aquecimento global e as mudanças do clima, associado às desigualdades sociais e falta de informações das populações tenham acelerado o alastramento do vírus e de seu vetor[6,14].

Diante do aumento exponencial de casos, em fevereiro de 2016, a Organização Mundial de Saúde (OMS) declarou a infecção pelo ZIKV como uma Emergência em Saúde Pública de Importância Internacional pelo seu potencial de agressivo impacto em grávidas e neonatais[16]. De acordo com dados do Ministério da Saúde, de 2015 a 2022, 20.874 casos de SCZ foram notificados no país e 5.857 na região sudeste, dos quais, 1.540 foram no estado de Minas Gerais. Contudo, dentre os casos de SCZ notificados, somente 1.852 casos foram confirmados em todo o país, 234 na região sudeste e 24 em Minas Gerais[16,17].

No que diz respeito ao acometimento clínico da infecção congênita do ZIKV, apesar de poder afetar todos os sistemas orgânicos, o acometimento do sistema crânio-facial merece destaque, pois a literatura atual relata diversas características clínicas importantes. Desde alterações no tamanho e volume do osso, como micrognatia e palato ogival (palato profundo), a algumas más oclusões dentárias,

como *overjet* aumentado e mordida cruzada posterior, podem ser observadas nesse grupo[7,9,11,12,13].

Além dessas discrepâncias, algumas alterações dentárias habitualmente encontradas em indivíduos acometidos por outras infecções congênitas (como a sífilis congênita por exemplo), como defeitos de desenvolvimento do esmalte dentário (opacidades e hipoplasias) e anomalias dentárias de forma (dente conoide, taurodontismo) e número (agenesias e dentes supranumerários)[6,11].

Atraso e alterações na sequência de irrupção dos dentes tendem a ser outra alteração bastante comum nas crianças infectadas congenitamente pelo ZIKV. Além disso, alterações em tecidos moles, como a anquiloglossia e o hipotonicidade dos músculos da língua e face, que somadas a outras desordens mencionadas, reduzem a possibilidade de selamento dos lábios que acaba culminando na ocorrência de respiração bucal [5,6,7].

Nesta perspectiva, um estudo transversal pareado realizado em Minas Gerais, evidenciou que 100% das crianças com microcefalia associada à infecção pelo Zika vírus apresentaram ausência de selamento labial e presença de má-oclusão[6].

Com relação a presença de biofilme visível, um estudo realizado por Costa et al., 2020[3], evidenciou que, mesmo com o relato de higienização por parte dos pais e responsáveis das crianças com a síndrome congênita, houve presença de biofilme visível em 66,6% das crianças. Outros estudos[7,11], corroboram este achado quando associam a presença do biofilme bucal ao sangramento gengival.

O comprometimento da saúde bucal em crianças com a Síndrome Congênita do Zika Vírus (SCZ) estende-se além da simples constatação de acúmulo de biofilme, estando intrinsecamente ligado aos desafios neuropsicomotores severos decorrentes da microcefalia. A deficiência cognitiva associada à hipertonia muscular, rigidez, contraturas corporais e movimentos involuntários compromete a coordenação motora fina necessária para o aprendizado e a execução da escovação autonômica, tornando essas crianças inteiramente dependentes dos seus cuidadores[2].

Por sua vez, a execução da higiene pelos responsáveis é dificultada pela presença de hiperreflexia orofacial, alterações no tônus muscular de face e língua

e pela falta de cooperação comportamental da criança. Esse cenário é frequentemente agravado por comorbidades sistêmicas, como as crises convulsivas e a epilepsia, que demandam o uso contínuo de fármacos anticonvulsivantes (como a fenitoína) associados à hiperplasia gengival como efeito colateral.

Com base no exposto acima, o crescimento tecidual e o consequente sangramento ao toque criam nichos de difícil acesso para a remoção mecânica do biofilme e geram receio ou desconforto nos cuidadores durante a escovação, estabelecendo um ciclo de higienização ineficaz que favorece a instalação precoce de cáries e doenças periodontais[2].

No que diz respeito à ocorrência de defeitos do esmalte, um estudo transversal realizado por Medina et al[11], descreveu que do total de crianças com microcefalia (38,2%) obteve alterações no desenvolvimento dentário, com sinais de opacidades demarcadas e hipoplasia. Além disso, cistos de erupção, má-oclusão e palato estreito também foram observados nestas mesmas crianças. A microdontia e fusão dentária também parecem ser comuns neste grupo de indivíduos. Todas essas alterações podem facilitar a ocorrência de cárie e consequente perda dentária precoce.

Acredita-se que essas alterações sejam consequência de dificuldade de perfusão sanguínea para os fetos durante a gestação[1,7,11,13]. A ocorrência de perturbações nestas fases pode modificar a fisiologia e morfologia dos tecidos e como consequência provocar alterações nas estruturas, tanto nas suas partes internas como nas externas. Os distúrbios de caráter sistêmico, local ou hereditário, que acontecem durante o desenvolvimento do esmalte, ou seja, durante a amelogênese, no período pré, peri ou pós-natal, podem ocasionar anomalias na sua estrutura, afetando as dentições decíduas e/ou permanentes[17].

O cisto de erupção é uma condição também bastante frequente neste crianças[7,11]. E a presença dessa condição podem alterar o padrão de escovação e higiene dos cuidadores desta criança, pois os estudos mostram que estes têm receio de a escova tocar nestes e cisto e causar dor ou sangramento nas crianças[11].

Uma condição que merece destaque é a alteração na sequência de erupção dos dentes, relata em quase todos os estudos incluídos nesta revisão[3,7,10,11,13]. Um estudo realizado por Figueredo[7], destacou que 41,1% das crianças acometidas apresentou alteração na sequência de erupção, além de todos os outros problemas bucais relatados anteriormente. A agenesia dentária merece destaque, sobretudo pelos dados do estudo de Medina[11].

Alterações no tamanho dos ossos da face e hipotonicidade muscular, associados a sucção não nutritiva encontrados em alguns estudos[9,10,11], repercutem diretamente na alimentação destas crianças, sobretudo na amamentação.

Sendo assim, é importante considerar que o aleitamento natural é fundamental para o desenvolvimento do sistema estomatognático, pois exige um trabalho muscular intenso do recém-nascido, promovendo a sucção, a deglutição e a respiração, estimulando o crescimento e desenvolvimento da face e seus anexos, além de trazer outros benefícios no que diz respeito aos aspectos fisiológicos, físicos e psicológicos. Existem pesquisas que relacionam o papel preventivo do aleitamento materno na aquisição de hábitos de sucção não nutritivos e a relação desses hábitos com oclusopatias[17].

A prevenção é uma ferramenta-chave, e estratégias como o uso de flúor, a redução de alimentos açucarados e a realização de visitas periódicas ao dentista podem ajudar a minimizar os impactos da microcefalia na saúde bucal. O acompanhamento multidisciplinar também é fundamental para o sucesso do tratamento, promovendo uma abordagem holística que englobe a saúde geral da criança, incluindo suas necessidades bucais[3].

Apesar das contribuições relevantes desta revisão integrativa para o mapeamento das manifestações estomatognáticas na Síndrome Congênita do Zika Vírus (SCZ), algumas limitações metodológicas devem ser consideradas.

Primeiramente, o número reduzido de estudos primários selecionados ($n = 10$) reflete a escassez de literatura específica focada na saúde bucal dessa população, somado à restrição de bases de dados analisadas (PubMed, LILACS e SciELO) e ao recorte temporal delimitado (2019-2024), o que pode ter omitido dados publicados em outras plataformas ou períodos. Adicionalmente, a

heterogeneidade no delineamento dos estudos incluídos — predominantemente séries de casos e estudos transversais com amostras pequenas — limita a extrapolação e a generalização dos achados epidemiológicos.

Por outro lado, o artigo destaca-se como uma importante ferramenta de síntese ao reunir evidências dispersas na literatura, evidenciando o panorama nacional e internacional sobre o tema e fornecendo um diagnóstico crítico das principais demandas clínicas (como atrasos na erupção dentária, agenesias e dificuldades de higiene). Essa consolidação subsidia a formulação de estratégias preventivas e a capacitação de equipes multiprofissionais de saúde.

Conclusão

Esta revisão sintetizou os principais achados em relação à saúde bucal de crianças com microcefalia causada pelo Zika Vírus, sendo que o atraso na erupção dentária, agenesia, as dificuldades de motricidade orofacial, problemas oclusais e dificuldades de higienização com acúmulo de biofilme destacam a necessidade de cuidados preventivos e de um acompanhamento especializado. A educação dos cuidadores e a articulação entre as equipes de saúde são fundamentais para garantir uma melhor qualidade de vida para essas crianças, prevenindo complicações bucais e melhorando sua saúde geral.

É fundamental que os profissionais de saúde, especialmente os dentistas, se adaptem às necessidades específicas dessas crianças, oferecendo cuidados que considerem as limitações motoras e cognitivas. Além disso, é essencial a implementação de programas de educação para os cuidadores, com ênfase na importância da higiene bucal diária e na necessidade de acompanhamento odontológico regular.

Por fim, a escassez de evidências robustas e a predominância de estudos descritivos ou de caráter transversal na literatura atual reforçam a necessidade de novas investigações. Torna-se imprescindível a realização de estudos clínicos bem delineados e pesquisas longitudinais de longo prazo, que acompanhem o desenvolvimento craniofacial e dentário dessas crianças ao longo das diferentes fases do crescimento. Tais abordagens permitirão avaliar o impacto real e

continuado das intervenções profiláticas e terapêuticas na qualidade de vida dos indivíduos acometidos, estabelecendo protocolos clínicos baseados em evidências sólidas para o manejo odontológico na Síndrome Congênita do Zika Vírus.

Referências

1. Marques FJP, Teixeira MCS, Barra RR, Lima FM, Dias BLS, Pupe C, et al. Crianças nascidas com síndrome congênita do Zika apresentam desenvolvimento motor grosso atípico e maior risco de paralisia cerebral. J Child Neurol. 2019;34(1):1-5.
2. Moro JS, Marega T, Romagnolo FU. Microcefalia causada pelo vírus Zika: cuidados odontológicos. Rev Gaúch Odontol. 2019;67.
3. Cota ALS, Lopes MGM, Pio IM, Oliveira MJ, Rodrigues DF, Panjwan CMBRG. Achados orais em crianças com síndrome congênita do Zika: uma série de casos. Saúde Pesqui. 2020;13(1):133-42.
4. Associação Paulista de Medicina. Brasil: panorama do vírus Zika entre 2015 e 2023 [Internet]. São Paulo: APM; [cited 2024 Dez 27]. Available from: https://www.apm.org.br/ultimas-noticias/brasil-panorama-do-virus-zika-entre-2015-e-2023/
5. Cavalcanti AL, Arruda TD, Fernandes LHF, Leal JIBF, Aguiar YPC, Cavalcanti SDLB, et al. Uso de medicamentos por lactentes com microcefalia causada por infecção congênita pelo vírus Zika e implicações para a saúde bucal. Pesqui Bras Odontoped Clín Integr. 2020;20.
6. Silva LVO. Condição clínica e imunológica da cavidade bucal de crianças com síndrome congênita associada à infecção pelo vírus Zika [tese]. Belo Horizonte: Universidade Federal de Minas Gerais, Faculdade de Odontologia; 2023.

7. Figueredo DLTM. Avaliação da saúde bucal de crianças com microcefalia atribuída à infecção congênita pelo vírus Zika [dissertação]. Rio de Janeiro: Universidade do Estado do Rio de Janeiro; 2020.

8. Rodrigues CS, Souza RKS, Rocha Neto CV, Otani RH, Batista DM, Maia AKNO, et al. Clinical and acoustic alterations of swallowing in children exposed to Zika virus during pregnancy in a cohort in Amazonas, Brazil: a case series study. Viruses. 2023;15(12):2363.

9. Díaz C, Aragón N, Lopez-Medina E, Arango MC, Dávalos D, Contreras-Rengifo A. Craniofacial and dental features in children aged 3-5 years with congenital Zika syndrome. Clin Oral Investig. 2023;27(9):5181-8.

10. Vaz FFS, Silva Sobrinho AR, Athayde FRRS, Vasconcelos Carvalho M, Sette-de-Souza PH, Ferreira SJ. Might Zika virus-associated microcephaly's severity impact deciduous tooth eruption and orofacial structures? Oral Dis. 2023;29(5):2277-82.

11. Medina DT, Santos APPD, Rodrigues FMDF, Oliveira BH. Oral manifestations of congenital Zika virus infection in children with microcephaly: 18-month follow-up case series. Spec Care Dentist. 2022;42(4):343-51.

12. Ribeiro RA, Mattos A, Meneghim MC, Vedovello SAS, Borges TMD, Santamaria M. Oral and maxillofacial outcomes in children with microcephaly associated with the congenital Zika syndrome. Eur J Orthod. 2021;43(3):346-52.

13. Gaburro J, Bhatti A, Harper J, Jeanne I, Dearnley M, Green D, Nahavandi S, Paradkar PN, Duchemin JB. Neurotropism and behavioral changes associated with Zika infection in the vector Aedes aegypti. Emerg Microbes Infect. 2018 Apr 25;7(1):68.

14. Musso D. Zika virus transmission from French Polynesia to Brazil. Emerg Infect Dis. 2015;21(10):1887.

15. World Health Organization. Statement on the 1st meeting of the International Health Regulations (2005) Emergency Committee on Zika virus and observed increase in neurological disorders and neonatal malformations [Internet]. Geneva: World Health Organization; 2016 [cited 2024 Dec 20]. Available from:

https://www.who.int/news/item/01-02-2016-who-statement-on-the-first-meeting-of-the-international-health-regulations-(2005)-(ihr-2005)-emergency-committee-on-zika-virus-and-observed-increase-in-neurological-disorders-and-neonatal-malformations

16. Ministério da Saúde (Br.). Secretaria de Vigilância em Saúde. Situação epidemiológica da síndrome congênita associada à infecção pelo vírus Zika: Brasil, 2015 a 2022, até a Semana Epidemiológica 31. Boletim Epidemiológico [Internet]. Brasília: Ministério da Saúde; 2022 [cited 2024 Dez 27];53(35):1-11. Available from: http://www.saude.gov.br/boletinsepidemiologicos/

17. Moimaz SAS, Rocha NB, Garbin AJI, Saliba O. Relação entre aleitamento materno e hábitos de sucção não nutritivos. Ciênc Saúde Colet. 2011;16(5):2477-84.